



Centro
Cardiologico
Veterinario

Dott.ssa Christine Castelletto

Medico Veterinario DVM Cardiologia del cane e del gatto

Direttore Centro Cardiologico Veterinario CCV

Direttore Servizio di Cardiologia, Clinica Veterinaria "Poggio Piccolo"

e-mail: dr.castelletto@cardiovet.it

www.centrocardiologicoveterinario.it

DATA 22/12/2013

NOME PAZIENTE TULA

SPECIE GATTO

DATA DI NASCITA 19-12-2012

ANAMNESI

MOTIVO RICHIESTA ESAME screening hcm

QUALITA' ESAME buona

SEDAZIONE h

MEDICO VETERINARIO REFERENTE Dr. Nolla Dr.ssa Bartolomeo

PROPRIETARIO Gianni Di Nallo

RAZZA Nallo Gatto

SESSO F

PESO 6 kg

ESAME DELL'APPARATO CARDIOVASCOLARE

RR 25 atti/min

MUCOSE normal

SOFFIO ✓

TONI valvolari NT muc

POLSO ARTERIOSO normal

CAMPI POLMONARI normal

HR 180 bpm

TRC I SEC

GRADO / PMI /

ITTO normal

POLSO VENOSO normal

ELETTROCARDIOGRAFIA

Frequenza cardiaca _____

Ritmo _____

P - durata _____

- ampiezza _____

P - R _____

QRS - durata _____

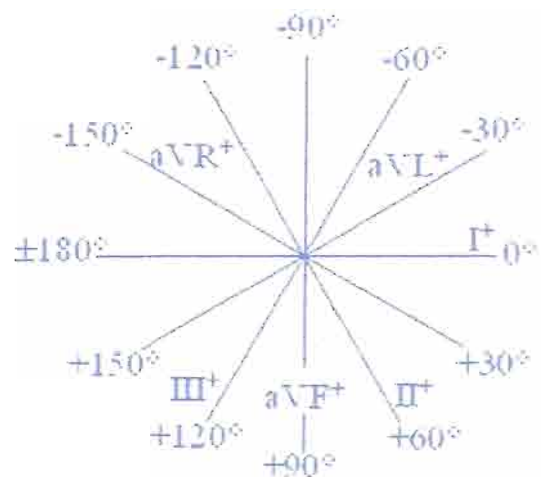
- ampiezza _____

ST-T _____

QT _____

Asse _____

Altri dati _____



Diagnosi elettrocardiografica:

PRESSIONE ARTERIOSA

SISTOLICA mmHg

DIASTOLICA mmHg

MEDIA mmHg

ECOCARDIOGRAFIADOPPLER

IVSd 0,39 cm

IVSs 0,53 cm

LVIDd 1,51 cm

LVIDs 0,72 cm

AS/Ao 1,29

LVPWd 0,65 cm

LVPWs 0,84 cm

EPSS 0,2 cm

EF 86 %

FS 52 %

Ao 0,96 cm

AS 1,26 cm

EDV \

ESV \

MITRALE

F.V.I. m
V. RIGURGITO 0,75 m/s
V. DI PICCO E m/s
V. DI PICCO A m/s
E/A
PHT s

TRICUSPIDE

F.V.I. m
V. RIGURGITO 0,8 m/s
P. TELESISTOLICA V.DX mmHg

AORTA

F.V.I. m
V. DI PICCO 1,2 m/s
V. MEDIA m/s
GRAD. MEDIO mmHg
GRAD. DI PICCO mmHg

POLMONARE

F.V.I. m
V. DI PICCO 1,2 m/s
V. MEDIA m/s
GRAD. MEDIO mmHg
GRAD. DI PICCO mmHg

CONCLUSIONI:

Quadro ecocardiografico (D-MODE. DOPPLER CONTINUO PULSA-
CORRE) indicativo per dimensioni delle camere cardiache normali,
normale: flusso diastolico e la compatibilità cardiaca
- HCN NEGATIVO - Indagine priva di significato
patologico.

TERAPIA:

PROSSIMO CONTROLLO:

A₁₂ / 2 hb salvo altri
pareri medici

Dr. Christine Castellitto