



Centro
Cardiologico
Veterinario

Dott.ssa Christine Castelletto

Medico Veterinario DVM Cardiologia del cane e del gatto
Direttore Centro Cardiologico Veterinario CCV
Direttore Servizio di Cardiologia, Clinica Veterinaria "Poggio Piccolo"
e-mail: dr.castelletto@cardiovet.it
www.centrocardiologicoveterinario.it

DATA 4/6/2013
NOME PAZIENTE SYMPHONY OF ANGELS
SPECIE CATO
DATA DI NASCITA 13-2-2012
ANAMNESI
MOTIVO RICHIESTA ESAME ECOG h.c.
QUALITA' ESAME buo
SEDAZIONE

MEDICO VETERINARIO REFERENTE Dr. Nollin Dr.ssa Barista
PROPRIETARIO P. M. MARIA
RAZZA Nain Gu
SESSO F PESO 4,3 kg

microchip: 276096909179507

ESAME DELL'APPARATO CARDIOVASCOLARE

RR 26 atti/min

MUCOSE normali

SOFFIO /

TONI valv., r. mic

POLSO ARTERIOSO normale

CAMPI POLMONARI normali

HR 180 bpm

TRC 1 SEC

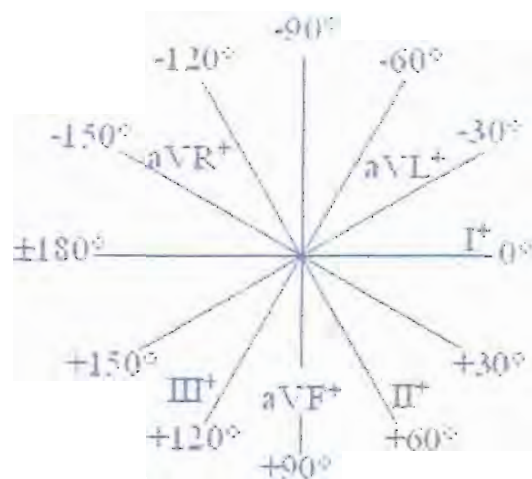
GRADO / PMF /

ITTO normale

POLSO VENOSO assente

ELETTROCARDIOGRAFIA

Frequenza cardiaca _____
Ritmo _____
P - durata _____
- ampiezza _____
P - R _____
QRS - durata _____
- ampiezza _____
ST-T _____
QT _____
Asse _____
Altri dati _____



Diagnosi elettrocardiografica:

PRESSIONE ARTERIOSA

SISTOLICA 135 mmHg

DIASTOLICA mmHg

MEDIA mmHg

ECOCARDIOGRAFIADOPPLER

IVSd 0,35 cm

IVSs 0,5 cm

LVIDd 1,67 cm

LVIDs 0,92 cm

AS/Ao 1,31

LVPWd 0,6 cm

LVPWs 0,92 cm

EPSS 0,2 cm

EF 79 %

FS 65 %

Ao 2,91 cm

AS 1,2 cm

EDV

ESV

MITRALE

F.V.I. m
V. RIGURGITO 0,3 m/s
V. DI PICCO E m/s
V. DI PICCO A m/s
E/A
PHT s

AORTA

F.V.I. m
V. DI PICCO 1,2 m/s
V. MEDIA m/s
GRAD. MEDIO mmHg
GRAD. DI PICCO mmHg

TRICUSPIDE

F.V.I. m
V. RIGURGITO 0,4 m/s
P. TELESISTOLICA V DX mmHg

POLMONARE

F.V.I. m
V. DI PICCO 1,3 m/s
V. MEDIA m/s
GRAD. MEDIO mmHg
GRAD. DI PICCO mmHg

CONCLUSIONI:

Quasi ecocardiografici (D-Doppler) comuni, tutti
caratterizzati per dimensioni delle camere cardiache normali,
normali gli spessori e la contrattilità miocardica -
HCM NEGATIVO.

TERAPIA:

PROSSIMO CONTROLLO:

A A 2/10 2/10 2/10

part. med.

Dr. Christine Castellitto