

Dott.ssa Christine Castelletto

Medico Veterinario DVM Cardiologia del cane e del gatto
Direttore Centro Cardiologico Veterinario CCV
Direttore Servizio di Cardiologia, Clinica Veterinaria "Poggio Piccolo"
Vetdiagnostic Company New York, U.S.A.
e-mail dr.castelletto@cardiovet.it

DATA 25/6/2012
NOME PAZIENTE JOHANN
SPECIE GAT
DATA DI NASCITA 5-8-2011
ANAMNESI
MOTIVO RICHIESTA ESAME Stress test
QUALITA' ESAME buona
SEDAZIONE L

MEDICO VETERINARIO REFERENTE Dr. Polli, Dr. Barde
PROPRIETARIO Petri Carla
RAZZA N
SESSO F
PESO 6,5 kg

ESAME DELL'APPARATO CARDIOVASCOLARE

RR 28 atti/min

HR 160 bpm

MUCOSE L. L. L.

TRC 1 sec

SOFFIO /

GRADO / PMI /

TONI v. a. n. m. c.

ITTO normale

POLSO ARTERIOSO L. L. L.

POLSO VENOSO a. a. a.

CAMPI POLMONARI L. L.

ELETTROCARDIOGRAFIA

Frequenza cardiaca _____

Ritmo _____

P - durata _____

- ampiezza _____

P - R _____

QRS - durata _____

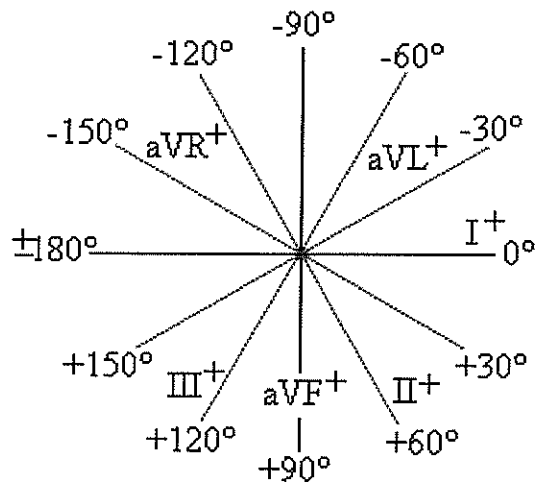
- ampiezza _____

ST-T _____

QT _____

Asse _____

Altri dati _____



Diagnosi elettrocardiografica:

PRESSIONE ARTERIOSA

SISTOLICA 160 mmHg DIASTOLICA mmHg MEDIA mmHg

ECOCARDIOGRAFIADOPPLER

IVSd 0.97 cm IVSs 0.68 cm
 LVIDd 1.18 cm LVIDs 1.06 cm AS/Ao 1.37
 LVPWd 0.61 cm LVPWs 0.48 cm EPSS 2 cm EF 80 % FS 46 %
 Ao 4.2 cm AS 4.6 cm EDV ESV

MITRALE

F.V.I. m
 V. RIGURGITO 0.8 m/s
 V. DI PICCO E m/s
 V. DI PICCO A m/s
 E/A
 PHT S

TRICUSPIDE

F.V.I. m
 V. RIGURGITO 0.25 m/s
 P.TELESISTOLICA V.DX mmHg

AORTA

F.V.I. m
 V. DI PICCO 1.3 m/s
 V. MEDIA m/s
 GRAD. MEDIO mmHg
 GRAD. DI PICCO mmHg

POLMONARE

F.V.I. m
 V. DI PICCO 1.8 m/s
 V. MEDIA m/s
 GRAD. MEDIO mmHg
 GRAD. DI PICCO mmHg

CONCLUSIONI:

(D) - AORTA - DOPPLER (LUNGO) PULSARE (CORTE) indicatore per dimensione della camera cardiaca ventricolo sinistro e di altri parametri e la cardiopatia cronica. D-HCA NEGATIVO -

TERAPIA:

PROSSIMO CONTROLLO:

A 1-2 am srb

Drw per ml

Dr. Christine Castelletto