



Centro
Cardiologico
Veterinario

Dott.ssa Christine Castelletto

Medico Veterinario DVM Cardiologia del cane e del gatto
Direttore Centro Cardiologico Veterinario CCV
Direttore Servizio di Cardiologia, Clinica Veterinaria "Poggio Piccolo"
e-mail: dr.castelletto@cardiovet.it
www.centrocardiologicoveterinario.it

DATA 17/9/2013
NOME PAZIENTE Run
SPECIE Gatto
DATA DI NASCITA 11-5-2011
ANAMNESI
MOTIVO RICHIESTA ESAME control
QUALITA' ESAME buona
SEDAZIONE p

MEDICO VETERINARIO REFERENTE

Dr. Pollicino Dr. Barilone

PROPRIETARIO RSD. SARA

RAZZA Nera

SESSO M

PESO 8 g

microchip

ESAME DELL'APPARATO CARDIOVASCOLARE

RR 25 atti/min

HR 180 bpm

MUCOSE normal

TRC 1 SEC

SOFFIO ✓

GRADO / PMI /

TONI velisti, m. muc

ITTO normal

POLSO ARTERIOSO normal

POLSO VENOSO absent

CAMPI POLMONARI normal

ELETTROCARDIOGRAFIA

Frequenza cardiaca _____

Ritmo _____

P - durata _____

- ampiezza _____

P - R _____

QRS - durata _____

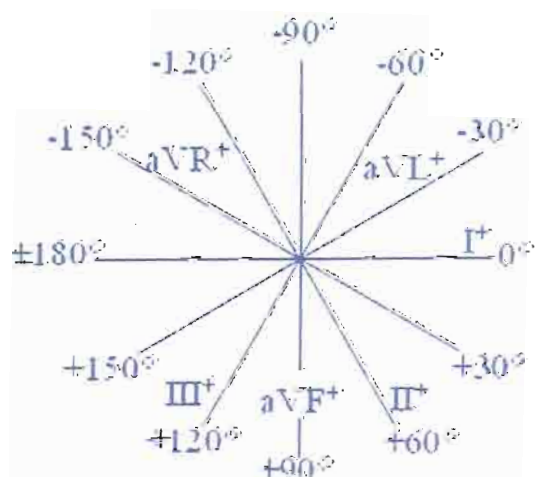
- ampiezza _____

ST-T _____

QT _____

Asse _____

Altri dati _____



Diagnosi elettrocardiografica:

PRESSIONE ARTERIOSA

SISTOLICA 135 mmHg

DIASTOLICA mmHg

MEDIA mmHg

ECOCARDIOGRAFIADOPPLER

IVSd 0.91 cm

IVSs 0.77 cm

LVIDd 2 cm

LVIDs 1.1 cm

AS/Ao 1.13

LVPWd 0.36 cm

LVPWs 0.70 cm

EPSS 0.2 cm

EF 71 %

FS 66 %

Ao 1.93 cm

AS 1.66 cm

EDV

ESV

MITRALE

F.V.I. m
V. RIGURGITO m/s
V. DI PICCO E m/s
V. DI PICCO A m/s
E/A
PHT s

AORTA

F.V.I. m
V. DI PICCO m/s
V. MEDIA m/s
GRAD. MEDIO mmHg
GRAD. DI PICCO mmHg

TRICUSPIDE

F.V.I. m
V. RIGURGITO m/s
P.TELESISTOLICA V.DX. mmHg

POLMONARE

F.V.I. m
V. DI PICCO m/s
V. MEDIA m/s
GRAD. MEDIO mmHg
GRAD. DI PICCO mmHg

CONCLUSIONI:

Quadro ecocardiografico (D-M-mode-Doppler continuo, Pulsar, color) indicativo per dimensioni delle camere cardiache normali, normali i flussi transvalvolari e la funzionalità cardiaca - HCA NEGATIVO.

TERAPIA:

PROSSIMO CONTROLLO:

1 anno 524
diviso per mese

Dr. Christine Castellitto